

# 頸頸動脈超音波検査報告

患者ID： 1

前回の有無： なし

氏名： 健康 花子さん

年齢： 65歳

性別： 女性

## 【臨床診断・症状】

身長： cm、体重： kg、BMI： kg/m<sup>2</sup>、血圧： /mmHg

1日の喫煙本数： 本/日、喫煙年数： 年間、Brinkman Index： 、飲酒量： 合/日

## 【基礎疾患】

高血圧症  脂質異常症  糖尿病  心筋梗塞  脳梗塞  脳出血  抗血小板薬

Bruit(左)  あり  なし      Bruit(右)  あり  なし

## 【左頸動脈】

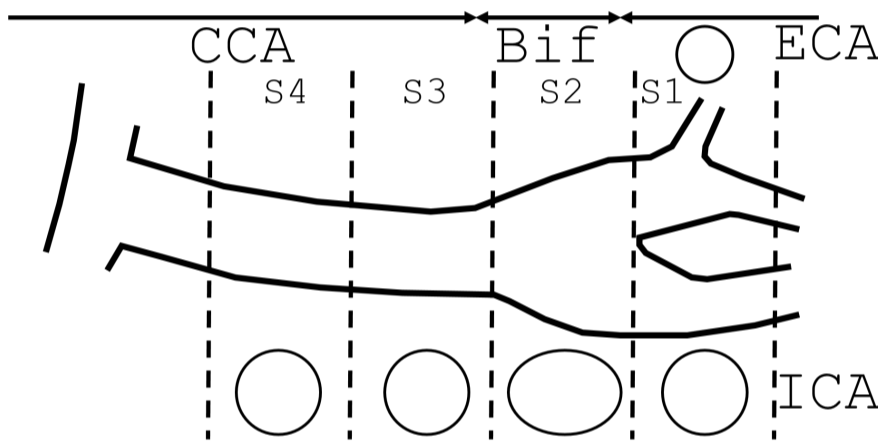
平均IMT： 0.4mm、0.5mm、0.6mm

最大IMT： mm、Plaque Number： 0個

Surface： Regular

Plaque： なし、Calcification： なし

Echogenicity：



Stenosis： (NASCET)、(ECST)

左総頸動脈血流(EDV)： mm/sec

## 【右頸動脈】

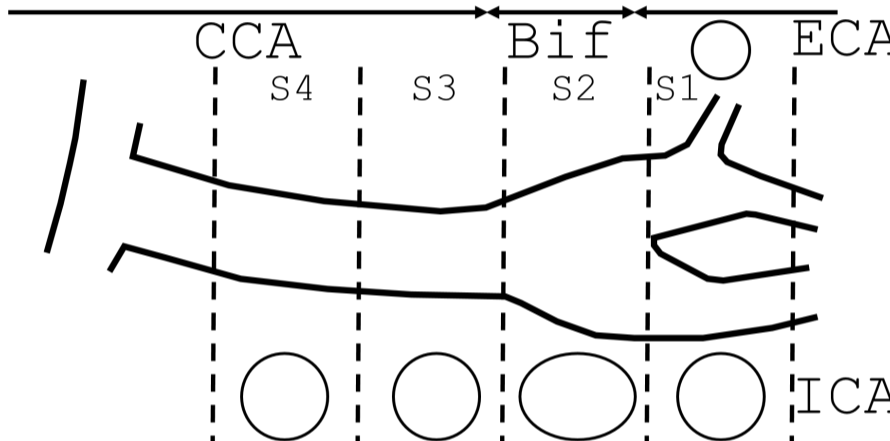
平均IMT： 0.2mm、0.3mm、0.5mm

最大IMT： 2.5mm、Plaque Number： 5個

Surface： Regular

Plaque： あり、Calcification： なし

Echogenicity：



Stenosis： (NASCET)、(ECST)

右総頸動脈血流(EDV)： 34mm/sec、ED ratio： ?

## 【所見】

Lt：平均IMTは、正常範囲内で、プラークは検出できませんでした。また、石灰化は認められませんでした。早期動脈硬化研究会分類では、『異常なし』に該当します。

Rt：平均IMTは、正常範囲内ですが、プラークを認めます。また、石灰化は認められませんでした。早期動脈硬化研究会分類では、『異常なし』に該当します。

#1. Severe carotid atherosclerosis

(軽度～中等度の肥厚、高度なplaque)

健診レベルでは、C2：治療中に該当

#2.

#3.

#4.

検査日：平成27年10月14日、検査担当：医師1

〇〇大学病院

Tel：092-xxx-xxx1、FAX：092-xxx-xxx1